

Dysphonie

Diagnostik und Therapie von Stimmstörungen

Susanne Fleischer, Markus Hess

Stimmstörungen gewinnen in unserer Gesellschaft zunehmend an Bedeutung. Sie sind häufig und ihre Ursachen vielfältig. Eine wichtige Rolle spielt dabei neben der Beeinträchtigung von Stimmklang und Stimm-Image die verminderte Belastbarkeit der Stimme. Bei der Behandlung ist ein interdisziplinärer Ansatz hilfreich, wie man ihn beispielsweise im Ausland in den zahlreichen „Voice Clinics“ findet.

In der auditiven Wahrnehmung ist jede Stimme einzigartig, vergleichbar mit einem Fingerabdruck. Der Sprecher wird meist schon nach ein bis zwei Worten erkannt. Eine eindeutige Beschreibung fällt jedoch schwer und auch mit objektiven Messmethoden lässt sich das Phänomen der Stimme nicht vollständig erfassen. Entsprechend schwierig ist die Beurteilung gestörter Stimmen.

Ab wann ist eine Stimme „gestört“?

Eine Stimmstörung (Dysphonie) im engeren Sinne ist als „Heiserkeit“ zu erkennen und kann von einer kaum wahrnehmbaren Rauigkeit oder Behauchtheit bis hin zur Aphonie reichen. Hinzu kommen die vermehrte Stimmanstrengung, Stimmversagen sowie die Einschränkung von Lautstärke und Tragfähigkeit. Häufig assoziiert sind Räuspern, Husten und ein Globusgefühl als Stimmstörung im weiteren Sinne. Die Störung kann die normale Sprechstimme, die leise oder die laute Stimme oder auch nur die Singstimme (Dysodie) betreffen. Wie stark der Betroffene eine Veränderung selbst wahrnimmt und darunter leidet, kann sehr variieren und von der Einschätzung anderer erheblich differieren.

Bei der Einteilung der Stimmstörungen kann man zwischen organischen (inkl. neurogenen Störungen), funktionellen und psychogenen Störungen unterscheiden, und es gibt viele Kombinationen. Nicht jede organische Veränderung der Stimmlippen führt zu einer Stimmstörung und die Größe eines organischen Befundes korreliert nicht immer mit dem Grad der Stimmstörung.

Diagnostik von Stimmstörungen

Bei der Diagnostik kann in vielen Fällen (aber keineswegs immer!) schon aufgrund des auditiven Befundes eine Verdachtsdiagnose gestellt werden. Zur Sicherung der Diagnose sind weitere Untersuchungsverfahren erforderlich.

Subjektive und objektive Stimmbeurteilung

Mithilfe des Gesamteindrucks lassen sich die Anteile funktionell-organisch-psychisch einschätzen. Die erste Beurteilung orientiert sich u.a. an Stimmklang, mittlerer Sprechstimmlage, Stimmansatz, Stimmanstrich, Resonanz, Stimmanstrengung, Körperhaltung, Atmung, Kieferöffnungsweite und Tonhaltedauer. Sie kann durch die computergestützte elektroakustische Stimmschallanalyse mit Spektrografie, Heiserkeitsanalysen und Elektrolottografie unterstützt werden.

Indirekte Laryngoskopie

Den wichtigsten Anteil an der instrumentellen Diagnostik organischer Veränderungen hat die endoskopische Untersuchung mit starren und flexiblen Optiken, möglichst mit Videodokumentation und Stroboskopie. Bei Optiken mit hoher Qualität, HD-Technologie und flexiblen Tip-Chip-Endoskopen können mit entsprechenden Untersuchungstechniken und verschiedenen Manövern während der Untersuchung kleinste Veränderungen im Submillimeterbereich und deren Einfluss auf die Stimmgebung visualisiert werden.

Möglicherweise lässt sich heute bei einigen Stimmstörungen eine organische Ursache erkennen, die früher mit den weniger gut auflösenden Endoskopie-Systemen als funktionelle Störung

eingeschätzt worden wären. Bei der weit überwiegenden Zahl der Patienten, die uns wegen Heiserkeit aufsuchen, lassen sich Stimmlippenveränderungen erkennen, die in den meisten Fällen phonochirurgisch behandelt werden können (Abb. 1 a, b).

Tipps & Tricks bei der indirekten Laryngoskopie

Ein nach unserer Erfahrung extrem hilfreiches Manöver ist das sogenannte Dipping-Manöver bei der flexiblen Endoskopie: Hier wird der Patient aufgefordert, durch die Nase langsam und tief einzusatmen. Während der Einatmungsphase wird die Optik bis dicht an die Stimmlippenoberfläche vorgeschoben und vor dem Ausatmen wieder zurückgezogen. Mit diesem Manöver kann die Stimmlippenoberfläche im Abstand von 1–2 mm betrachtet werden, und die Trachea ist meistens ebenfalls gut einsehbar (Abb. 2 a–c).

Bei der Endoskopie können andere Manöver ebenso helfen: So „entfalten“ sich Reinkeödeme oft bei forcierter Inspiration oder inspiratorischer Phonation vollständig (Abb. 3 a, b). Veränderungen der vorderen Kommissur oder der hinteren Glottis werden erst bei besonderen Positionen von Patient, Untersucher oder Endoskop sichtbar – hier sei an die aus alter Tradition bekannten Positionen nach Killian und nach Türck erinnert (Abb. 4 a–c, Abb. 5 a–c).

Zur Beurteilung der respiratorischen Beweglichkeit der Stimmlippen und der Aryknorpel sind der schnelle Wechsel von /hi/ mit nasaler Inspiration (hi-sniff-Manöver) oder ergänzend andere Manöver zu empfehlen. Besonders gut lässt sich das bei der transnasalen flexiblen Laryngoskopie durchführen.

Zusatztechniken bei der Endoskopie

Um die Stimmlippenschwingungen sichtbar zu machen wird üblicherweise die Stroboskopie eingesetzt. Anders als bei Hochgeschwindigkeitsaufnahmen oder bei der Videokymografie wird bei der Stroboskopie nicht jede Schwingung dargestellt, sondern es handelt sich um eine scheinbare Zeitlupe. Einschwingvorgänge sind nicht sichtbar, und bei nicht ausreichend periodischen Schwingungen ist die Stroboskopie nicht sinnvoll. Sie ist jedoch eine gute Methode, die Vollständigkeit und Dauer des Glottisschlusses sowie die Verschieblichkeit und Schwingungsfähigkeit des Gewebes zu beurteilen.

Eine weitere technische Hilfe bei der Endoskopie ist die Illumination mit Farbfiltern bzw. eine Verschiebung des Farbspektrums. Besonders Leukoplakien und Papillome sind damit leichter erkennbar (Abb. 6 a, b).

Mikrolaryngoskopie

Ist mit allen verfügbaren Techniken keine eindeutige organische Stimmlippenveränderung zu erkennen, aber aufgrund des Stimmklanges zu vermuten, so bleibt als Option die Untersuchung in Narkose. Neben der stärkeren Vergrößerung ist die Inspektion mit Winkeloptiken mit Blick von verschiedenen Richtungen hilfreich, um Veränderungen zu erkennen und ihre Größe und Ausdehnung einzuschätzen (Abb. 7). Oft ausschlaggebend für die Beurteilung ist bei der Narkoseuntersuchung die Möglichkeit der Palpation, da manche Versteifungen, submuköse Verhärtungen oder Einfurchungen (Sulcus!) nicht sichtbar aber gut fühlbar sind (Abb. 8 a–d).

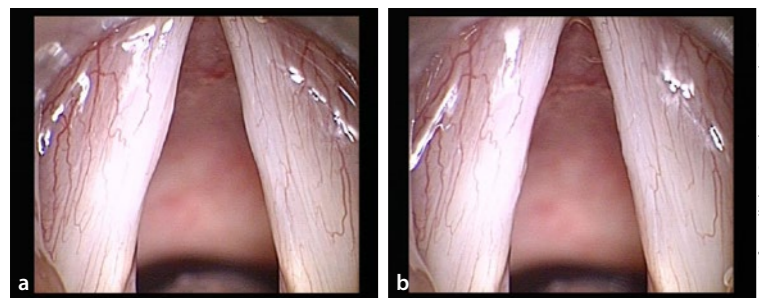


Abb. 1: Diskretes Ödem im mittleren Stimmlippenanteil bds. bei einer Opernsängerin; a) Blick bei Mikrolaryngoskopie in Vollnarkose; b) nach Abtragung. Ohne die Vorkenntnis aus der Stroboskopie ist die intraoperative Entscheidung über den Absetzungsrand kaum möglich.

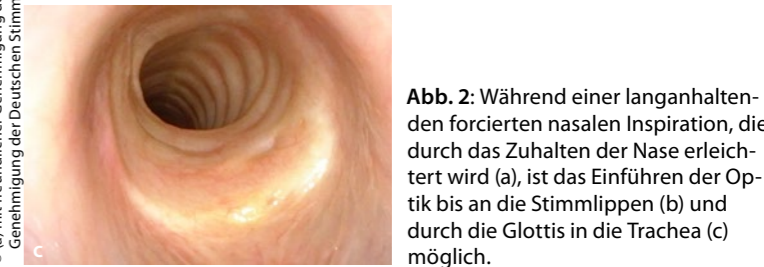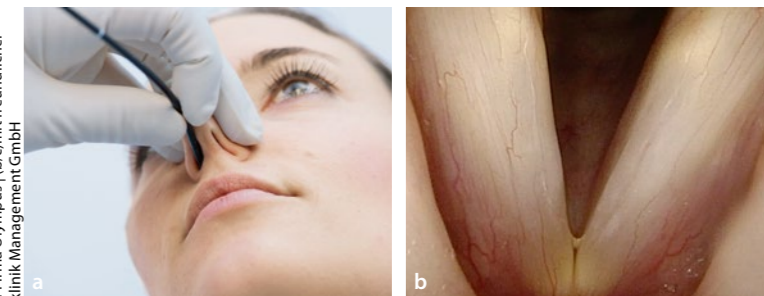


Abb. 2: Während einer langanhaltenden forcierten nasalen Inspiration, die durch das Zuhalten der Nase erleichtert wird (a), ist das Einführen der Optik bis an die Stimmlippen (b) und durch die Glottis in die Trachea (c) möglich.

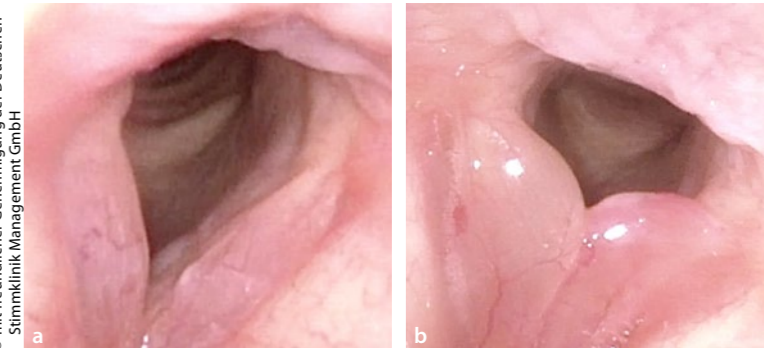


Abb. 3: a) Stimmlippen in Ruhe und b) bei inspiratorischer Phonation/forcierter Inspiration durch den Mund. Das Ödem wird zur Mitte angesaugt, entfaltet sich und wird erst bei diesem Manöver vollständig sichtbar.

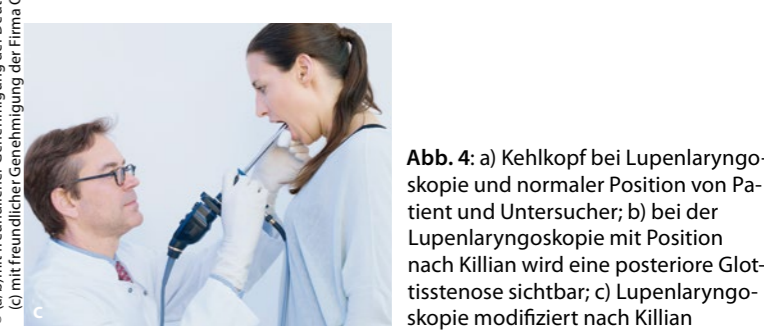
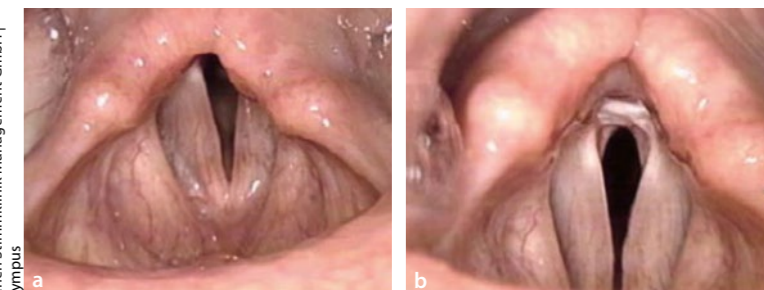


Abb. 4: a) Kehlkopf bei Lupenlaryngoskopie und normaler Position von Patient und Untersucher; b) bei der Lupenlaryngoskopie mit Position nach Killian wird eine posteriore Glottisstenose sichtbar; c) Lupenlaryngoskopie modifiziert nach Killian

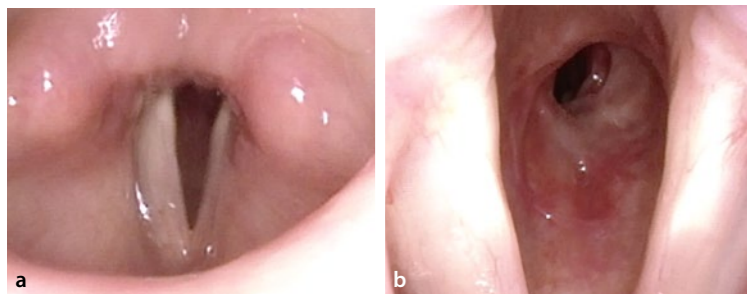


Abb. 5: a) Kehlkopf bei transnasaler flexibler Laryngoskopie bei normaler Kopfhaltung; b) bei stark nach unten geneigtem Kopf ist eine subglottische Stenose zu erkennen; c) mit Dipping-Manöver.

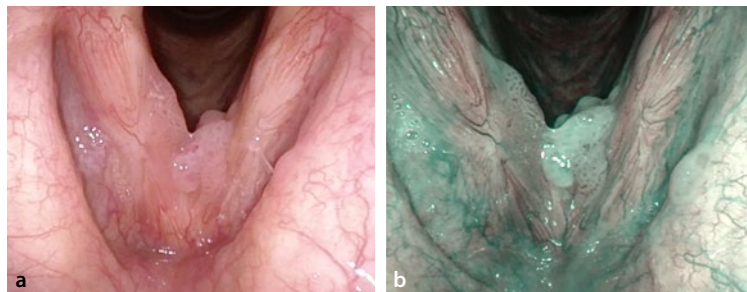


Abb. 6: a) Papillome bei Weißlicht, b) bei NBI-Illumination. Der Befund ist auch bei Weißlicht zu erkennen, bei NBI-Illumination jedoch schneller zu sehen.

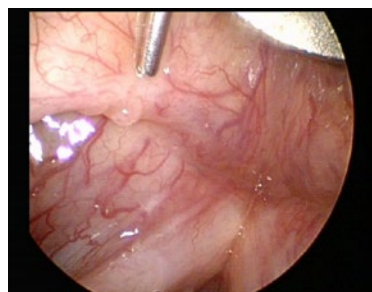

Abb. 7: Papillome bei Inspektion mit der Winkeloptik in Vollnarkose. Bei Hochhalten der Taschenfalte mit einem Instrument wird ein kleines Papillom an der Unterseite der linken Taschenfalte erkennbar.

Therapie von Stimmstörungen

Im Allgemeinen ist bei organischen Stimmstörungen eher eine phonochirurgische Therapie und bei funktionellen Störungen eher eine konservative Therapie indiziert. Es gibt jedoch kombinierte Störungen und Sonderformen, bei denen individuell abzuwägen ist, welche Maßnahmen zu empfehlen sind. Hinsichtlich der verschiedenen Ansätze einer Stimmtherapie werden zur Zeit viele Studien und Forschungsprojekte initiiert, da bisher auch für seit langem bewährte Metho-

den nicht immer ein hoher Evidenzgrad objektiv nachweisbar war.

Therapie-Indikation

Vor Einleitung einer Therapie ist zu klären, wie sehr der Patient unter der Stimmstörung leidet und wie hoch seine Therapiemotivation ist. Der Leidensdruck korreliert nicht immer mit dem auditiven Befund. Manche Patienten fühlen sich durch eine Stimmveränderung nicht gestört und wollen nur ein bösartiges Geschehen ausschließen lassen. Man versucht, den Leidensdruck mit verschiedenen Fragebögen zu quantifizieren, beispielsweise mit dem für die Störung der Sprechstimme weltweit eingesetzten normierten Fragebogen „Voice Handicap Index“ (VHI [www.dgpp.de]).

Stimmtherapie

Bei der Stimmübungsbehandlung stehen Stimmgebung, Resonanz, Atmung, Eigenwahrnehmung, Haltung und Gesamtkörpertonus sowie Artikulation im Fokus. Es wird u.a. an der Stimmkräftigung oder der Entspannung, an der Verbesserung der Resonanz und der Körperhaltung gearbeitet. Dazu werden Verfahren wie Semi-occluded Voice Therapy, Stoßübungen, Übungen nach Fröschels u.v.a. durchgeführt. Für den Ablauf der Therapie ist es wichtig, dass der Therapeut über das zugrundeliegende Störungsbild informiert ist und ggf. eine genaue Beschreibung der Befunde bzw. einen spezifizierten Auftrag über die durchzuführende Therapie erhält.

Elektrostimulation

Mit der Elektrostimulationstherapie können insbesondere neu aufgetretene Paresen behandelt werden. Ziel ist es u.a., eine Atrophie der Adduktoren zu verhindern. Damit diese Therapie einen Effekt hat, muss sie recht intensiv und regelmäßig erfolgen.

Laryngeale Manipulation und Deblockierung

Bei manchen Stimmstörungen oder beim „Frosch im Hals“ hilft eine laryngeale Manipulation zur Dehnung und Entspannung der paralaryngealen Muskulatur (s. Abschnitt „Typische Störungsbilder und deren Therapie, Abb. 9 a, b). Die Injektion eines Lokalanästhetikums in die entsprechende Muskulatur kann eine ähnliche Wirkung erzielen. Nach unserer Erfahrung sind diese Maßnahmen auch bei psychogenen Stimmstörungen im Sinne einer „Deblockierung“ oft sehr wirkungsvoll.

Phonochirurgie

Typische phonochirurgische, stimmverbessernde Operationen sind die Abtragung gutartiger Stimm lippenveränderungen und die Stimm lippenaugmentation bei Substanzdefiziten oder Bewegungsstörungen der Stimm lippen. Die Operationen sind häufig zeitaufwendig und verlangen ein besonderes Instrumentarium sowie die genaue Kenntnis von Funktion und Schwingungsablauf der Stimm lippen. Der Zugang zu den Stimm lippen kann abhängig von Befund und Wunsch des Patienten über eine Mikrolaryngoskopie in Narkose (am Beispiel der Operation einer Stimm lippenzyste Abb. 10 a–d) oder in örtlicher Sprühanästhesie mit indirekter Technik (transoral, transnasal, perkutan) erfolgen (Abb. 11 a–f). Durch die Weiterentwicklung u.a. von Operationsinstrumenten, neuen Mikrolaryngoskopie-Rohren

und von neuen Substanzen für die Stimm lippen-Augmentation mit unterschiedlicher Viskosität und Resorbierbarkeit erweitert sich das Spektrum der operativen Möglichkeiten ständig.

Besonders zu erwähnen ist der in Deutschland noch nicht überall bekannte KTP-Laser (Kalium-Titanyl-Phosphat-Laser): KTP-Laserstrahlen haben eine Wellenlänge von 532 nm. Sie werden besonders von Oxy-Hämoglobin absorbiert, sodass Blutgefäße innerhalb der Stimm lippe unter Schonung der darüber liegenden Schleimhaut verödet werden können. Die Applikation erfolgt über flexible Laserfasern. Der KTP-Laser eignet sich u.a. hervorragend für die Operation von Larynxpapillomen in Lokalanästhesie (Abb. 11 f).

Weitere Informationen zu den phonochirurgischen Verfahren sind in vorangegangenen Veröffentlichungen dieser Zeitschrift zu finden (Augmentation bei einseitiger Recurrensparese; Phonochirurgie Teil 1 und 2).

Typische Störungsbilder und deren Therapie

Aufgrund der Vielzahl der verschiedenen Störungsbilder können nur zu einigen davon wichtige Kernaussagen gemacht werden.

Funktionelle Dysphonie

Lässt sich kein organischer Befund erkennen, wird eine funktionelle Störung vermutet. Hierfür kann eine unökonomische Stimmtechnik die Ursache sein – z.B. habituell bedingt oder durch eine große Stimmbelastung. Häufig ist der Stimmklang nicht sehr auffällig und im Vordergrund stehen Stimm anstrengung und Stimmversagen. Im Allgemeinen profitieren diese Patienten sehr von einer Stimmtherapie.

Glatte und schwingungsfähige Stimm lippen sind allerdings kein hinreichender Beweis für eine rein funktionelle Störung. Bei der Differenzialdiagnose müssen besonders die psychogene Dysphonie, die spasmodische Dysphonie sowie schwer erkennbare Teilparesen der Stimm lippen berücksichtigt werden.

Psychogene Dysphonie und Aphonie

Psychogene Stimmstörungen treten häufig ganz plötzlich und rezidivierend auf. Typisch ist ein sehr auffälliger Stimmklang oder auch eine Aphonie mit zwischenzeitlich normaler Stimme. Die Art der Heiserkeit ist sehr variabel. Für die Behandlung gibt es keine allgemein gültige Empfehlung. Häufig helfen Therapieverfahren, die dem Patienten – und seinem Umfeld – eine Erklärung für die Störung geben, so dass er nicht „sein Gesicht verliert“. So können ganz unterschiedliche Maßnahmen zur normalen Stimmgebung verhelfen (s.o. unter „Deblockierung“). Bei der Behandlung ist die weitere psychotherapeutische Hilfe zu erwägen.

Spasmodische Dysphonie

Die spasmodische Dysphonie ist eine fokale Dystonie mit überschießender Muskelaktivität der inneren, adduzierenden bzw. abduzierenden Kehlkopfmuskeln bei Phonation. Die Adduktorenform ist häufiger. Sie wurde lange Zeit als psychogene Störung verkannt. Die Diagnose wird auditiv gestellt. Eine kausale Therapie ist bisher nicht bekannt, aber als symptomatische Therapie hat sich die wiederholte Botulinumtoxin-Injektion in die betroffenen adduzierenden bzw. abduzierenden Muskeln durchgesetzt.

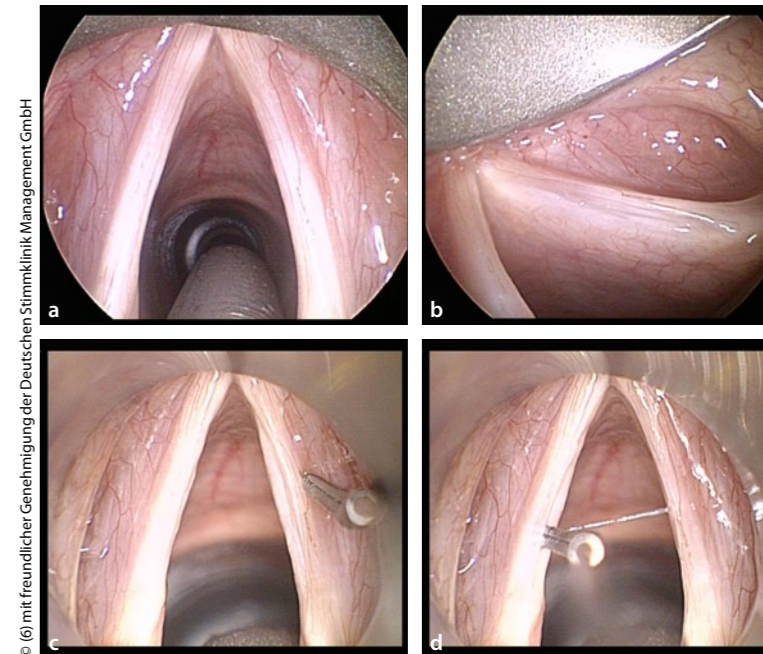


Abb. 8: a) Fehlbildung mit Sulcus vocalis, Blick bei Mikrolaryngoskopie in Vollnarkose. Der Sulcus ist als weißliche Rinne parallel zum Rand der rechten Stimm lippe zu erahnen; b) Befund bei Ansicht mit Winkeloptik; c) Befund bei Palpation mit seitlichem Verschieben des Gewebes; d) Einführen eines Instrumentes in den Sulcus

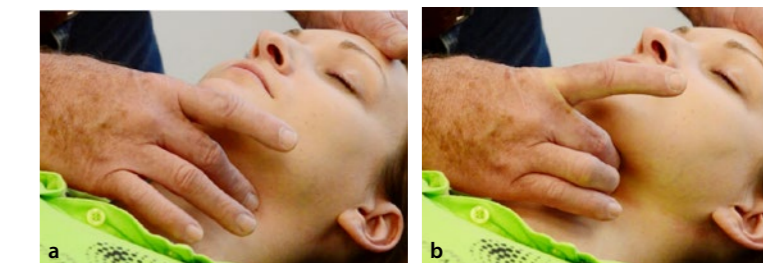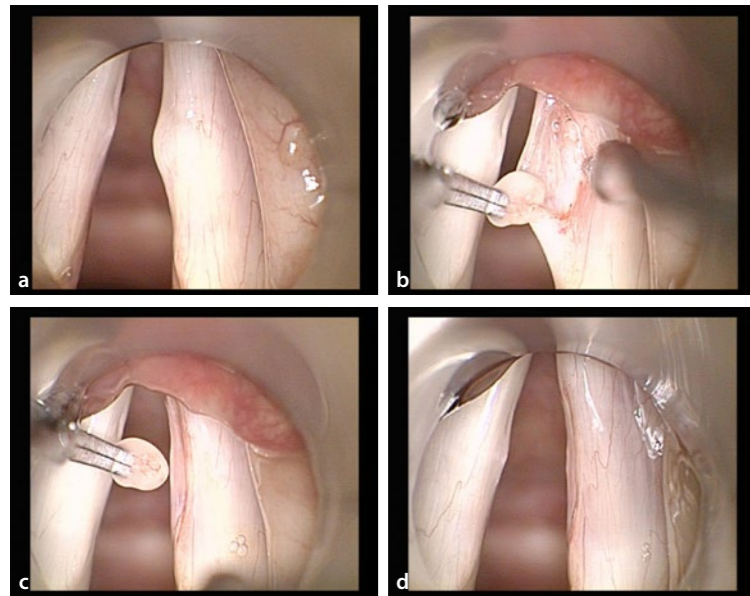


Abb. 9: Typisches Setting für die Osteopathie-basierte laryngeale Manipulation nach Jacob Lieberman. Mit einer Hand wird der Kopf stabilisiert, die andere Hand führt die Manipulation am Kehlkopf durch (s. auch Videofilme unter www.stimmklinik.de).

Globus, Räusperzwang und chronischer Husten

Schwerer fassbare laryngeale Symptome sind Globusgefühl, Räusperzwang und chronischer Husten. Hier ist vor allem an einen laryngopharyngealen Reflux zu denken, der unabhängig von einem gastroösophagealen Reflux auftreten kann und oft ex iuvantibus mit initial hochdosierter PPI-Gabe therapiert wird.

Eine andere, wenn nicht sogar die häufigste Ursache für das Fremdkörpergefühl im Hals ist eine Überanstrengung mit Mikrotraumata der paralaryngealen Muskulatur („repetitive strain injury“), vergleichbar mit dem sogenannten Tennisarm. Hier hilft das manuelle „Entspannen“ und Dehnen der Muskulatur. Die bekannteste Technik ist die osteopathiebasierte laryngeale Manipulation nach Jacob Lieberman (Abb. 9 a,b).



© mit freundlicher Genehmigung der Deutschen Stimmklinik Management GmbH

Abb. 10: Operation einer Stimmlippenzyste in Vollnarkose; a) Befund präoperativ, b) und c) intraoperatives Bild nach Eröffnen der Stimmlippe und Freipräparieren der Zyste; d) Befund postoperativ.

Die Behandlung eines chronischen Hustens ist oft langwierig. Es können viele verschiedene Ursachen beteiligt sein und für die Behandlung hat sich ein Stufenplan von der laryngealen Manipulation über die PPI-Gabe bis hin zur Behandlung mit zentral wirksamen Medikamenten bewährt.

Kontaktgranulom

Das Kontaktgranulom entsteht typischerweise durch einen vermehrten posterioren Kontaktdruck und das Zusammentreffen weiterer Faktoren (typische Kehlkopfkonfiguration bei Männern, Stimmetechnik, zu tiefe mittlere Sprechstimmlage, Räusperzwang, laryngopharyngealer Reflux, Glottisinsuffizienz). Bei der Therapie ist ein entsprechender multimodaler Ansatz erforderlich. Kontaktgranulome sind überaus rezidiv-freudig und ihre Behandlung kann sehr langwierig sein. Die alleinige operative Abtragung ohne Elimination der „Auslöser“ löst meistens nicht die Problematik.

Ödem, Polyp, Phonationsverdickung

Der Übergang zwischen Ödem, Reinkeödem, Polyp und weicher Epithelverdickung kann fließend sein. Im englischen Sprachraum wird oft der Begriff „exudative lesions of Reinke’s space“ genutzt. In den meisten Fällen ist eine phonochirurgische Abtragung zu empfehlen, um eine Stimmverbesserung zu erreichen. Besonders beim Reinkeödem ist dringend darauf zu achten, mit der Exzision niemals zu tief in Richtung Ligamentum vocale und nach inferior zu geraten. Hier trifft der Satz „Phonosurgery, not Photosurgery“ (Zitat N. Kotby, 1978/2001) in ganz besonderem Maße zu.

Eine Sonderstellung nehmen die sog. „Knötchen“ ein. Am häufigsten betroffen sind Kinder („Schreiknötchen“) oder jüngere Frauen mit erhöhter Stimmbelastung und ungünstiger

Stimmtechnik im Sinne einer Hyperfunktion. State of the Art ist die primäre Stimmübungstherapie. Bei größeren oder verhärteten Verdickungen ist eine operative Abtragung zu empfehlen mit anschließender Fortsetzung der Stimmübungstherapie nach der Operation (sogenannte Sandwich-Methode: Stimmtherapie – Operation – Stimmtherapie).

Retentionszyste

Die häufigste Form der Stimmlippenzyste ist die submukös gelegene Retentionszyste, die je nach Lokalisation die Stimmgebung extrem stören kann. Eine spontane Entleerung kann zur vorübergehenden Verbesserung der Stimme führen. Kleine und tiefer gelegene Zysten sind manchmal schwer zu erkennen oder werden erst intraoperativ nach Eröffnen der Stimmlippe diagnostiziert (**Abb. 10**).

Stimmlippen-Fehlbildung und Sulcus vocalis

Sulcus vocalis und Vergeture zählen zu den Fehlbildungen der Stimmlippen (s. **Abb. 8**). Eine bei der indirekten Laryngoskopie oft schwer erkennbare Einfurchung unterschiedlicher Tiefe innerhalb der Schichtung des Epithels stört die Schwingungsfähigkeit und führt zum typischen, angestrengt-heiseren Stimmklang mit erhöhter Sprechstimmlage. Häufig sind intraoperativ weitere Veränderungen zu finden wie Epidermoid-Zysten, eine „mucosal bridge“ oder eine „open cyst“. Die phonochirurgische Behandlung dieser Veränderungen ist schwierig. Als Therapie kommen als erster Schritt eine Stimmübungsbehandlung oder eine Stimmlippenaugmentation in Betracht.

Vernarbung

Vernarbungen entstehen durch Phonotrauma, nach Infekten oder iatrogen. Der Grad der Heiserkeit ist sehr verschieden. Selbst bei oberflächlichen und kaum sichtbaren Narben kann die Stimme extrem gestört sein. Die Behandlung ist meistens schwierig und das Spektrum reicht von Stimmtherapie über Stimmlippenaugmentation, Medialisierungsoperationen, Steroidinjektionen bis zu KTP-Laserung und der Exzision der Narben mit Defektdeckung durch Mini-Microflap-Techniken.

Volumenmangel der Stimmlippen und Presbylarynx

Der Begriff „Presbylarynx“ ist irreführend, da ein Volumenmangel der Stimmlippen mit „Vocal Fold Bowing“ nicht nur bei älteren Menschen auftritt. Typisch sind die vermehrte Stimmanstrengung und der behauchte-gepresste Stimmklang mit erhöhter Sprechstimmlage. Je nach Leidensdruck sind zuerst Übungen zur Stimmkräftigung zu empfehlen oder eine beidseitige Stimmlippenaugmentation. Hierfür eignen sich weiche Substanzen wie Hyaluronsäure oder körpereigenes Fett.

Parese

Eine Parese kann unterschiedliche Ausprägungen haben und reicht von einer kaum erkennbaren Minderbeweglichkeit bis hin zum Stimmlippenstillstand. Der Grad der Stimmstörung kann entsprechend variieren. Therapieziel ist die annähernd normale Stimme. Meist wird zunächst eine Stimmübungsbehandlung eingeleitet. Bei nicht befriedigendem Ergebnis ist eine frühzeitige Medialisierung der Stimmlippen zu empfeh-

len – in der Regel zunächst durch die Augmentation mit einer resorbierbaren Substanz und im Verlauf dann ggf. mit einem permanenten Verfahren. Die Menge des Implantates bei der Augmentation einer einseitigen Recurrensparese beträgt in der Regel zwischen 0,2 und 0,9 ml. In der Literatur werden bessere Langzeitergebnisse bei frühzeitiger Medialisierung beschrieben.

Papillome

Papillome sind gutartige, durch HPV verursachte und sehr häufig rezidivierende Neubildungen auf der Oberfläche des Epithels besonders der Stimmlippen und der Taschenfalten. Aufgrund der typischen Oberfläche kann die Verdachtsdiagnose fast immer schon bei der indirekten Laryngoskopie gestellt werden. Eine in die Tiefe gehende „radikale“ Exzision führt zu Vernarbungen ohne ein Rezidiv zu verhindern. Als neue und schonende OP-Methode hat sich die KTP-Laserung bewährt (**Abb. 11 f**). Mit wiederholten Cidofovir-Injektionen haben wir gute Erfahrungen gemacht.

Dysplasien und Malignome

Die wichtigste Motivation, eine Heiserkeit frühzeitig abzuklären, ist die Sorge, es könne ein malignes Geschehen vorliegen. Liegt ein infiltrierender Prozess vor, so tritt die Bedeutung der Stimmqualität vorübergehend in den Hintergrund und wird erst nach Abschluss der Tumorbehandlung wieder priorisiert.

Als mögliche Vorstufe ist die Leukoplakie der Stimmlippen anzusehen. Hier gibt es zwei einander entgegengesetzte Ziele: Sicherheit versus Stimmqualität. Mit entsprechender Erfahrung und Operationstechnik lässt sich oft beides lege artis berücksichtigen. In Abhängigkeit von Lokalisation, Ausdehnung und Gesamteindruck wird der Phonochirurg zwischen Biopsie, „excisional biopsy“ und vollständiger Entfernung entscheiden. Bei der Differenzialdiagnose der Leukoplakie kommt insbesondere auch eine Biofilm-Bildung infrage.

Laryngitis

Die vermutlich häufigste Ursache für Heiserkeit sind die akute und die chronische Laryngitis. Stimmtherapie oder phonochirurgische Verfahren helfen hier wenig. Die Behandlung besteht primär in Stimmschonung, Ausschalten von Noxen, ausreichender Befeuchtung und ggf. antibiotischer Behandlung.

Ausblick auf Neues

Dürften sich Laryngologen und Phonochirurgen bei der Behandlung organischer Stimmstörungen etwas wünschen, so wären die dringlichsten Wünsche die Wiederherstellung der

Interessenkonflikt
Die Autoren erklären, dass sie sich bei der Erstellung des Beitrages von keinen wirtschaftlichen Interessen leiten lassen und dass keine potenziellen Interessenkonflikte vorliegen. Der Verlag erklärt, dass die inhaltliche Qualität des Beitrags von zwei unabhängigen Gutachtern geprüft wurde. Werbung in dieser Zeitschriftenausgabe hat keinen Bezug zur CME-Fortbildung. Der Verlag garantiert, dass die CME-Fortbildung sowie die CME-Fragen frei sind von werblichen Aussagen und keinerlei Produktempfehlungen enthalten. Dies gilt insbesondere für Präparate, die zur Therapie des dargestellten Krankheitsbildes geeignet sind.

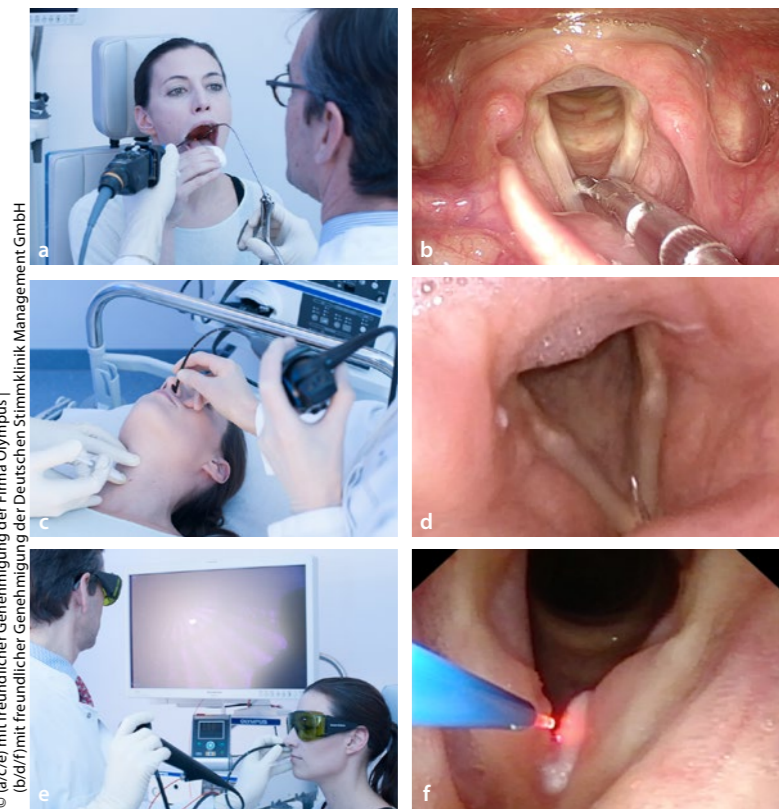

Abb. 11: a) Operation in transoraler Technik, Blick auf Operateur und Patient, Lupe und Instrument (transoral); b) Blick auf den Kehlkopf mit eingeführtem Instrument während einer Operation in transoraler Technik; c) Stimmlippen-Augmentation in Lokalanästhesie: Injektion perkutan, Visualisierung mit flexibler Optik transnasal. Hingegen kann eine perkutane Botulinumtoxin-Injektion ohne Endoskopie unter EMG-Kontrolle erfolgen (nicht abgebildet); d) Nadelposition bei perkutaner Injektion thyrohyoidal; e) Laseroperation in Lokalanästhesie mit transnasalem Zugang: Visualisierung durch eine flexible Optik mit Arbeitskanal, hier mit Einführen der Laserfaser durch den Arbeitskanal. Laser-Schutzbrillen für Patient und Personal; f) Papillome während der KTP-Laserung über die transnasale flexible Endoskopie. Die erfolgreiche Blanchierung des Gewebes ist gut sichtbar.

Stimmlippenbeweglichkeit bei Paresen, eine Methode, mit der die Schwingungsfähigkeit versteifter Stimmlippen wiederhergestellt werden kann, sowie die Möglichkeit, narbenfrei zu operieren. An diesen Problemen arbeiten viele Zentren, und man darf in der Zukunft auf Neuerungen in verschiedenen Forschungsgebieten hoffen, so in der Behandlung von Paresen (Reinnervation, laryngealer Schrittmacher), im biologischen Behandlungsansatz u.a. von Vernarbungen (molekularbiologische Therapie, Einsatz des Growth Factor) oder in der Entwicklung eines neuen, nahezu atraumatisch arbeitenden Lasers.

Korrespondierende Autorin
Dr. med. Susanne Fleischer
Deutsche Stimmklinik
Martinstraße 64
20251 Hamburg
E-Mail: fleischer@stimmklinik.de